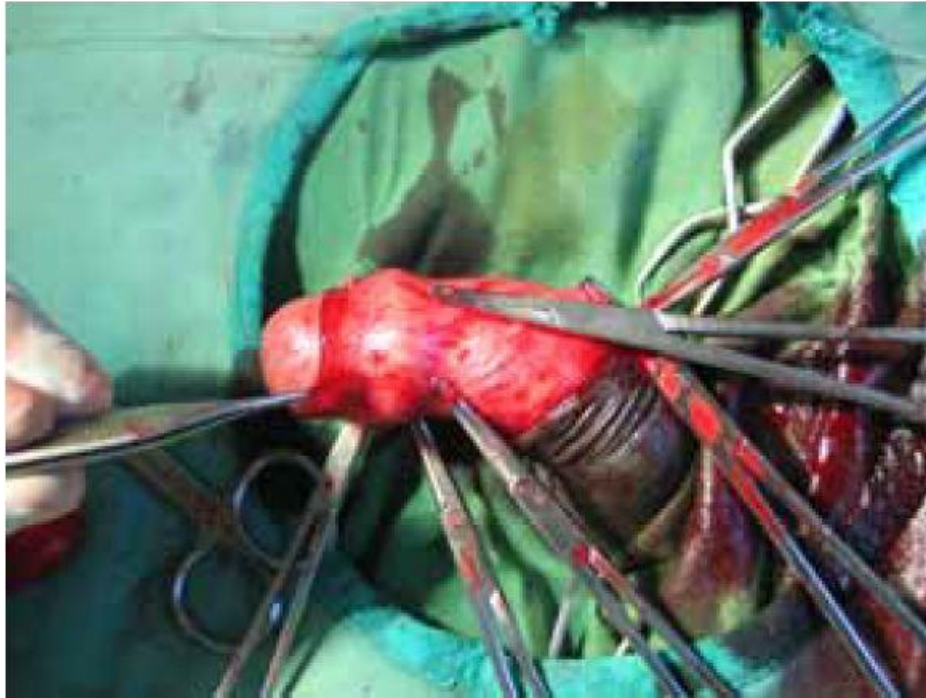
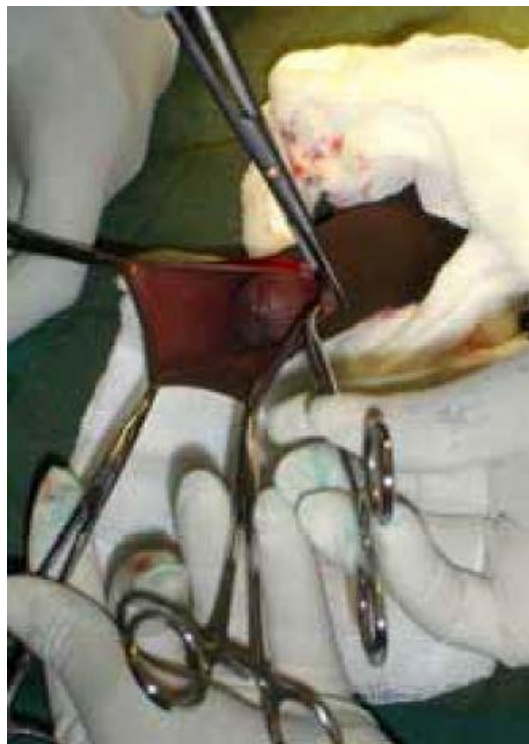

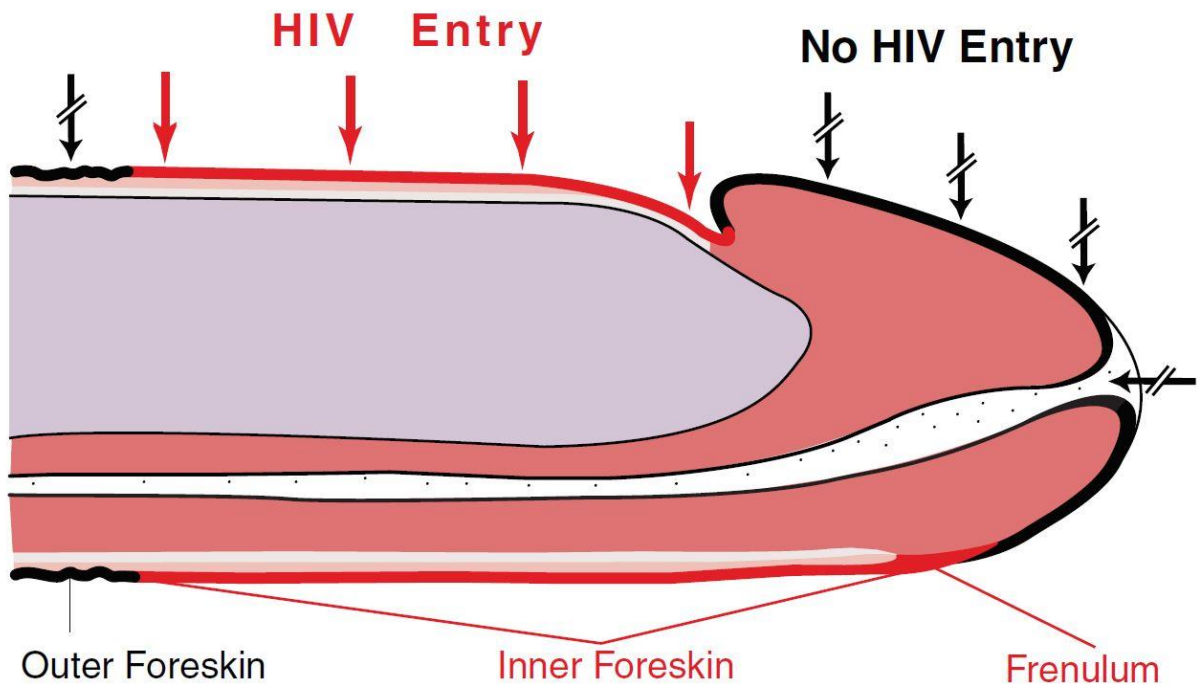
# Bijlage- Afbeeldingen



*Figuur 1 De kocher geleide methode.*



*Figuur 2 De Dorsale knip.*



*Figuur 3 Het mannelijke geslachtsdeel in erectietoestand.*



*Figuur 4 Het gezondheidscentrum in Samfya waar de circumcisies plaats vonden.*



*Figuur 5 Het Samfya District Hospital waar ik samen met twee andere drie maanden stage heb gelopen.*